

УДК 616.7

DOI: 10.37895/2071-8004-2020-24-4-37-42

ПЕРВЫЙ ОПЫТ ПРИМЕНЕНИЯ ЛАЗЕРНОЙ АБЛЯЦИИ У ПАЦИЕНТОВ С ДОБРОКАЧЕСТВЕННЫМИ ОПУХОЛЯМИ, ОПУХОЛЕПОДОБНЫМИ И ВОСПАЛИТЕЛЬНЫМИ ЗАБОЛЕВАНИЯМИ СКЕЛЕТА

А.И. Снетков¹, Н.Ю. Груздев², С.Ю. Батраков¹, А.Д. Акиншина¹, И.М. Дан¹

¹ Федеральное государственное бюджетное учреждение «Национальный медицинский исследовательский центр травматологии и ортопедии имени Н.Н. Приорова» Министерства здравоохранения Российской Федерации, г. Москва, Россия

² Медико-технический центр ООО «АЗОР», г. Москва, Россия

Резюме

Представлен первый опыт лечения 9 пациентов детского возраста с диагнозами остеоид-остеома (3), первично-хронический остеомиелит (4), аневризмальная киста (2), которым произведено комплексное лечение, включающее в себя разгрузку пораженного сегмента скелета и лазерную абляцию патологического очага. Последняя осуществлялась с использованием лазерного медицинского аппарата «АЗОР-АЛМ» с длиной волны излучения 1,55 мкм. Рег. удост. № РЗН 2015/2720 Росздравнадзора. Производитель – ООО «АЗОР», г. Москва. Оперативные вмешательства с применением высокоинтенсивного лазерного излучения осуществляли при лечении малых опухолей и воспалительных заболеваний скелета в кабинете компьютерной томографии. У пациентов с поражением нижних конечностей и таза предварительно выполняли спинальную анестезию, при локализации патологического очага в костях верхних конечностей предпочтительнее была регионарная блокада плечевого сплетения. Во всех случаях отмечен положительный результат. Срок наблюдения 6 месяцев.

Ключевые слова: лазерная абляция, компьютерная навигация, опухоли, опухолеподобные и воспалительные заболевания.

Для цитирования: Снетков А.И., Груздев Н.Ю., Батраков С.Ю. и др. Первый опыт применения лазерной абляции у пациентов с доброкачественными опухолями, опухолеподобными и воспалительными заболеваниями скелета // Лазерная медицина. – 2020. – Т. 24. – № 4. – С. 37–42.

Контакты: Батраков С.Ю., e-mail: batrakovsu@cito-priorov.ru

THE FIRST EXPERIENCE OF APPLYING LASER ABLATION IN PATIENTS WITH BENIGN TUMORS, TUMOR-LIKE AND INFLAMMATORY DISEASES OF THE SKELETON

Snetkov A.I.¹, Gruzdev N.Yu.², Batrakov S.Yu.¹, Akinshina A.D.¹, Dan I.M.¹

¹ N.N. Priorov National Medical Research Center of Traumatology and Orthopedics, Moscow, Russia

² Medical and Technical Center «AZOR» LLC, Moscow, Russia

Abstract

The researchers discuss the first experience of treating 9 pediatric patients with osteoid osteoma (3), primary chronic osteomyelitis (4) and aneurysmal cysts (2). Selected patients had complex treatment which included unloading of the diseased segment of the skeleton and laser ablation of the pathological focus. Laser ablation was done with medical laser «AZOR-ALM», emitting light at wavelength 1.55 μm. Registration certificate No. RZN 2015/2720 of Roszdravnadzor. Manufacturer – LLC «AZOR» (Moscow). Small tumors and inflammatory diseases of the skeleton were surgically treated with high-level laser light in the computed tomography room. Patients with lesions of lower extremities and pelvis previously had spinal anesthesia. If a pathologic focus was located in bones of upper extremities, regional brachial plexus blockage was preferable. In all cases, positive outcomes were seen. Follow-up lasted for 6 months.

Key words: laser ablation, computer navigation, tumors, tumor-like and inflammatory diseases.

For citations: Snetkov A.I., Gruzdev N.Yu., Batrakov S.Yu. et al. The first experience of applying laser ablation in patients with benign tumors, tumor-like and inflammatory diseases of the skeleton. *Lazernaya medicina*. 2020; 24 (4): 37–42. [In Russ.].

Contacts: Batrakov S.Yu., e-mail: batrakovsu@cito-priorov.ru

ВВЕДЕНИЕ

Лечение больных с доброкачественными опухолями, опухолеподобными и воспалительными заболеваниями костей на сегодняшний день является одной из актуальнейших проблем детской ортопедии. В настоящее время наиболее перспективными направлениями в лечении данной категории пациентов являются методы малоинвазивной хирургии [1]. С развитием новейших технологий в медицине в последнее десятилетие успешно применяются минимальные резекции

костей в пределах здоровых тканей под контролем компьютерной томографии (КТ) [2]. Однако данная методика не давала полной возможности отказаться от рассечения мягких тканей в проекции патологического очага.

Решению данной проблемы послужили успешно применяемые в последнее время малоинвазивные вмешательства с применением лазерного излучения [1, 3, 4]. В клинической медицине лазеры все чаще используются в терапевтических целях с низкоинтенсивным излучением

и в хирургии – с высокоинтенсивным излучением. Высокоинтенсивное лазерное излучение обладает широкими возможностями воздействия на живую ткань путем испарения, коагуляции и деструкции. Создание различных типов лазерных установок позволяет все более широко использовать их в различных областях хирургии [5–7].

Цель работы – показать возможности высокоинтенсивного лазерного излучения в лечении детей с доброкачественными опухолями, опухолеподобными и воспалительными заболеваниями скелета.

МАТЕРИАЛ И МЕТОДЫ

С помощью высокоинтенсивного лазерного излучения в отделении детской костной патологии и подростковой ортопедии ФГБУ «НМИЦ ТО им. Н.Н. Приорова» проведено лечение 9 пациентам в возрасте от 8 до 18 лет с диагнозами: первично-хронический остеомиелит (4), остеоид-остеома (3), аневризмальная киста (2). Патологические очаги локализовались в плечевой кости (1), лучевой кости (2), подвздошной кости (2), бедренной кости (1), большеберцовой кости (2) и таранной кости (1). У пациентов с опухолями и воспалительными заболеваниями обязательно использовался метод стереотаксического определения локализации патологического очага с проведением манипуляций под контролем КТ.

Комплексное лечение пациентов включало в себя разгрузку пораженного сегмента скелета и лазерную абляцию патологического очага. Последняя осуществлялась с использованием лазерного медицинского аппарата «АЗОР-АЛМ» с длиной волны излучения 1,55 мкм (ПУ № РЗН 2015/2720 Росздравнадзора, производитель – ООО «АЗОР», г. Москва).

Оперативные вмешательства с применением высокоинтенсивного лазерного излучения осуществляли при лечении малых опухолей и воспалительных заболеваний скелета в кабинете компьютерной томографии. У пациентов с поражением нижних конечностей и таза предварительно выполняли спинальную анестезию, при локализации патологического очага в костях верхних конечностей предпочтительнее была регионарная блокада плечевого сплетения.

Положение больного на столе компьютерного томографа (КТ) – лежа на спине или на животе. Положение на боку нестабильно, что приводит к неточности во время выполнения манипуляции. Метод прицельной биопсии под контролем КТ включает несколько этапов. Предварительно проводится диагностическое сканирование срезами с шагом от 2 до 5 мм в зависимости от протяженности патологического процесса (5–10 мм). Это позволяет определить топографию образования, его взаимоотношение с прилежащими органами. Далее выбирается срез, оптимальный с точки зрения выраженности рентгенологических признаков заболевания и минимальной травматичности выполнения

прицельной биопсии. Проводится закрепление на выбранном уровне накожных рентгеноконтрастных маркеров и повторное сканирование с уточнением наиболее удобного положения инструмента, расчет точки его введения, угла наклона и глубины проникновения, чрескожное введение трепана до упора в кость. После этого выполняется контрольная томограмма, позволяющая осуществить точную коррекцию направления трепана. Инструмент вводится непосредственно в интересующий нас участок патологического очага. Контроль за месторасположением трепана в операционном поле обеспечивается серией томограмм, производимых на уровне острия стилета. При необходимости коррекции положения трепана его можно извлечь и предпринять повторную попытку биопсии. При точной постановке трепана в необходимый участок патологического очага производится забор материала для морфологического исследования. Далее по «шахте» трепана к патологическому очагу вводится радиальный световод (диаметр колбы световода на дистальном отделе составлял 2,0 мм), осуществляется контрольное сканирование с целью оценки состояния исследуемой области, и выполняется непосредственно лазерная абляция патологического очага (рис. 1).

Использовали лазерное излучение с длиной волны 1,55 мкм и рабочим световодом с радиальным распределением излучения на дистальном конце рабочего световода, что наилучшим образом позволяло проводить коагуляцию с максимально сферической формой коагулированного объема. Оптимально подобранная длина волны лазерного излучения позволяет применять мощность в диапазоне 2–5 Вт, что позволяет избежать излишней термической нагрузки на прилежащие области.

При лечении кист костей вмешательство можно осуществлять под контролем электрооптического преобразователя (ЭОП). Лазерное излучение применялось с целью выпаривания содержимого кисты и коагуляции ее выстилки, что стимулировало регенерацию костной ткани и снижало активность кисты. В связи с тем, что очаги деструкции при кистах занимают значительно больший объем, лазерная абляция осуществлялась из нескольких доступов. Это позволяет эффективно провести контролируруемую коагуляцию с полным охватом патологического очага путем нескольких локальных коагуляций.

РЕЗУЛЬТАТЫ

Нами прослежены результаты лечения в сроки от 3 до 6 месяцев. Во всех случаях у пациентов с остеоид-остеомой и первично-хроническим остеомиелитом болевой синдром был купирован на вторые сутки после операции. Ни у кого из пациентов данной группы в течение 6 месяцев болевой синдром не возобновился. При анализе компьютерных томограмм у пациентов с остеоид-остеомой отмечено уменьшение «гнезда» опухоли более чем в два раза (рис. 2).

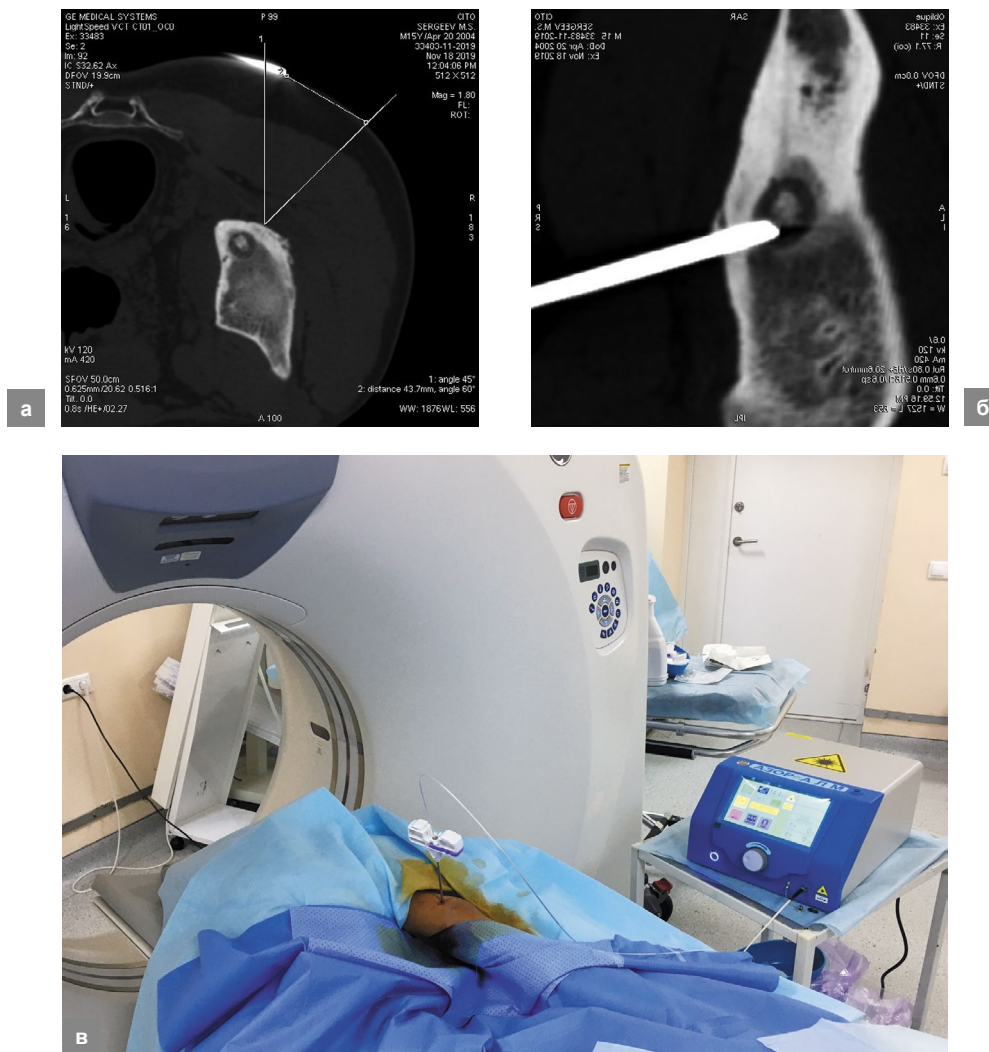


Рис. 1. Пациент С., 15 лет. Диагноз – остеоид-остеома правой подвздошной кости: **а** – предварительная разметка патологического очага для определения глубины и угла введения трепана; **б** – контроль расположения кончика трепана в патологическом очаге; **в** – интраоперационное фото: проведение лазерной абляции патологического очага медицинским лазером «АЗОР-АЛМ»

Fig. 1. Patient S., 15 y. o. Diagnosis – osteoid osteoma of the right iliac bone: **a** – preliminary marking of the pathological focus to determine the depth and angle of trephine injection; **б** – control of trephine tip placement in the pathological focus; **в** – intraoperative phase: laser ablation of the pathological focus with medical laser «AZOR-ALM»

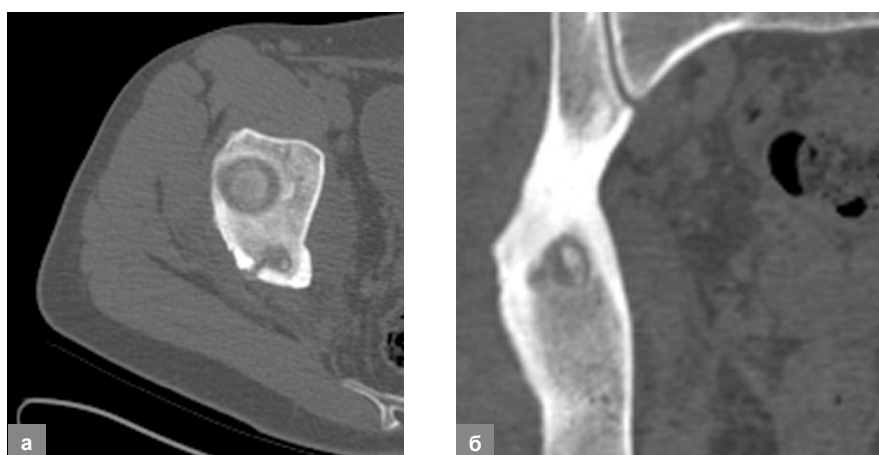


Рис. 2. Пациент С., 15 лет. Диагноз – остеоид-остеома правой подвздошной кости. Результат лечения через 6 месяцев. Объем патологического очага по данным КТ в аксиальной (**а**) и сагитальной (**б**) проекциях уменьшился более чем в два раза

Fig. 2. Patient S., 15 y. o. Diagnosis – osteoid osteoma of the right iliac bone. Outcomes in 6 months. By CT findings obtained in axial (**a**) and sagittal (**б**) projections, the size of treated pathological focus decreased by more than twice

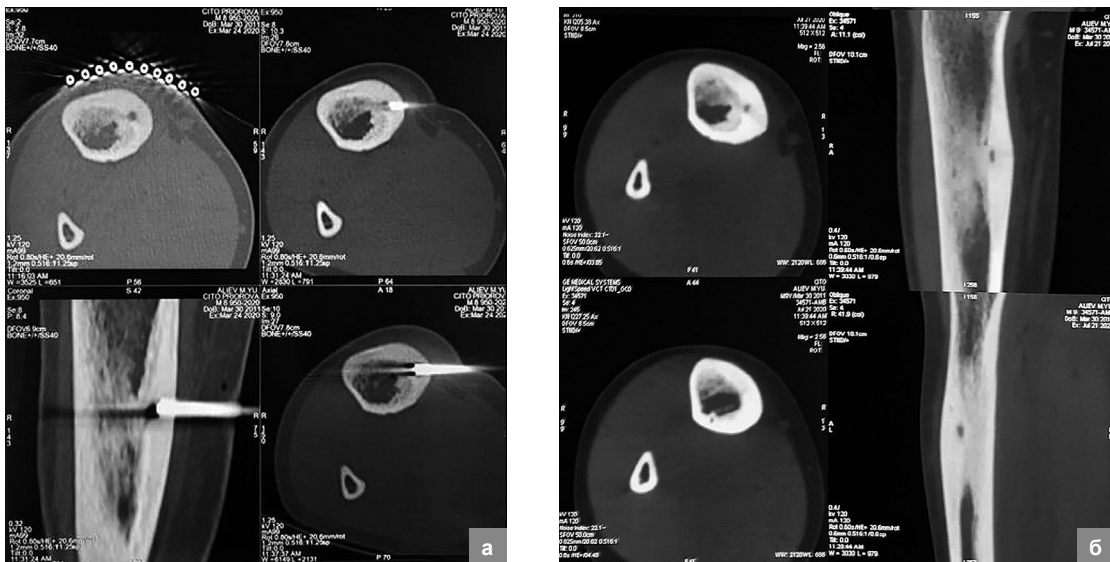


Рис. 3. Пациент А., 8 лет. Диагноз – первично-хронический остеомиелит средней трети правой большеберцовой кости: **а** – этапы установки трепана в патологический очаг для проведения лазерной абляции под контролем КТ; **б** – результат лечения через 3 месяца. По данным КТ отмечается умеренное уменьшение патологического очага

Fig. 3. Patient A., 8 y. o. Diagnosis – primary chronic osteomyelitis of the middle third of right tibia: **a** – stages of trephine placement into the pathological focus for laser ablation under CT control; **b** – outcomes in 3 months. By CT findings, pathological focus is moderately reduced

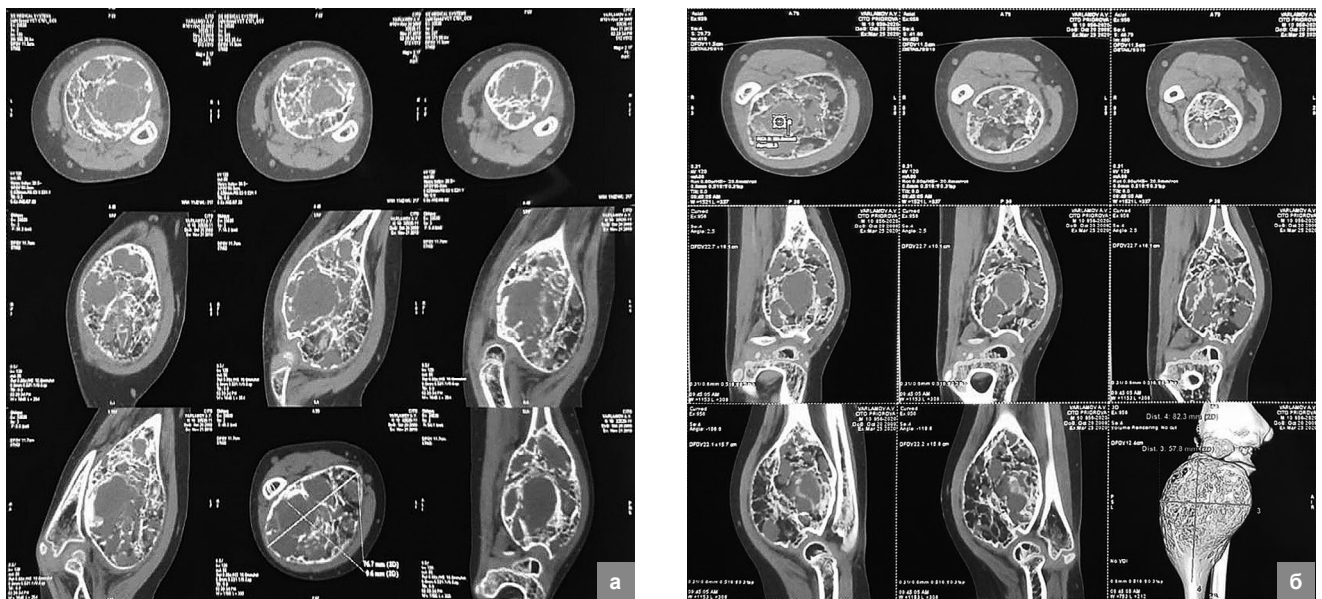


Рис. 4. Пациент В., 10 лет. Диагноз – агрессивная аневризальная киста верхней трети правой лучевой кости: **а** – КТ до проведения лазерной абляции. По данным КТ определяются крупные кистозные полости с жидким содержанием минимальной плотности – 12 единиц Хаундсфилда; **б** – промежуточный результат лечения через 3 месяца после проведения лазерной абляции. По данным КТ отмечается появление множества костных перегородок и увеличение общей плотности патологического очага до 24 единиц Хаундсфилда

Fig. 4. Patient V., 10 y. o. Diagnosis – aggressive aneurysmal cyst of the upper third of right radius: **a** – CT scan before laser ablation. By CT findings, large cystic cavities with liquid content of minimal density – 12 Hounsfield units; **b** – intermediate result in 3 months after laser ablation. By CT findings, many bony septa and increased total density in the pathological focus up to 24 Hounsfield units

У пациентов с первично-хроническим остеомиелитом патологический очаг также уменьшился в объеме, однако его регресс был значительно меньше, что связано с наличием обширной зоны склероза вокруг очага (рис. 3). У пациентов с аневризальной кистой отмечено снижение внутрикостного давления

со 160 до 120 мм вод. ст., а по данным лучевых методов выявлено увеличение количества костных перегородок в проекции очага деструкции, что приводило к увеличению костной плотности, тем самым снижался риск развития патологического перелома (рис. 4).

ЗАКЛЮЧЕНИЕ

Таким образом, применение малоинвазивных методов с использованием высокоинтенсивного лазерного излучения под контролем компьютерной томографии у пациентов с доброкачественными костными опухолями и воспалительными процессами малых размеров, а также кистами костей считаем перспективным новым направлением в детской костной патологии. Данная методика имеет ряд преимуществ перед стандартными методами лечения данной патологии:

- малоинвазивность (отсутствие кожного разреза);
- короткое время воздействия;
- контроль зоны коагуляции;
- четкая граница термического воздействия;
- сокращение времени операции;
- исключение гемотрансфузии, пластики дефекта кости, внешней фиксации;
- ранняя активизация пациента;
- сокращение сроков прибытия пациента в стационар.

Дальнейшая работа должна быть направлена на оптимизацию методики проведения операций, наработку стандартных протоколов по конкретным нозологиям, техническую и эргономическую проработку по созданию оптимально удобного и эффективного инструментария.

Исследование выполнено при финансовой поддержке РФФИ в рамках научного проекта № 18-00-00393 К (18-00-00123).

ЛИТЕРАТУРА

1. Снетков А.И., Батраков С.Ю., Морозов А.К. и др. Диагностика и лечение доброкачественных опухолей и опухолеподобных заболеваний костей у детей. – М.: ГЭОТАР-Медиа, 2017. – 346 с.
2. Морозов А.К., Снетков А.И., Балберкин А.В. и др. Роль компьютерной томографии в разработке и реализации методов малоинвазивной хирургии в клинике костной патологии // Вестник травматологии и ортопедии им. Н.Н. Приорова. – 2001. – № 2. – С. 5–10.
3. Крочек И.В., Привалов В.А., Лаппа А.В. и др. Оценка ближайших и отдаленных результатов лазерной остеоперфорации в лечении остеомиелита // Новые технологии и фундаментальные исследования в медицине: материалы II Рос. межрегион. конф., посвящ. 60-летию юбилею Челябин. гос. мед. академии. – Челябинск: ЧелГМА, 2002. – С. 90–93.
4. Носков Н.В., Абушкин И.А., Котляров А.Н. и др. Применение высокоинтенсивного лазерного излучения при лечении дегенеративно-дистрофических заболеваний костей у детей // Вестник ЮУрГУ. Серия «Образование, здравоохранение, физическая культура». – 2013. – Т. 13. – № 1. – С. 132–135.
5. Хотим О.А., Аносов В.С., Сычевский Л.З. Использование лазера в медицине, возможности применения лазерного излучения в травматологии и ортопедии // Журнал Гродненского государственного медицинского университета. – 2018. – Т. 16. – № 6. – С. 654–659.

6. Fekrazad R. et al. Pyogenic granuloma: surgical treatment with Er: YAG laser. *Journal of Lasers Medical Sciences*. 2014; 5 (4): 199–205.
7. He W.L. et al. A systematic review and meta-analysis on the efficacy of low-level laser therapy in the management of complication after mandibular third molar surgery. *Journal of Lasers Medical Sciences*. 2015; 30 (6): 1779–1788. doi:10.1007/s10103-014-1634-0

REFERENCES

1. Snetkov A.I., Batrakov S.Ju., Morozov A.K. et al. Diagnostics and treatment of benign tumors and tumor-like pathologies in bones of children. M.: GJeOTAR-Media, 2017: 346. [In Russ.].
2. Morozov A.K., Snetkov A.I., Balberkin A.V. et al. The role of computed tomography in the development and implementation of minimally invasive surgical techniques in osseous pathologies. *Vestnik travmatologii i ortopedii im. N.N. Priorova*. 2001; 2: 5–10. [In Russ.].
3. Krochek I.V., Privalov V.A., Lappa A.V. et al. Evaluation of immediate and long-term results of laser osteoperforation in the treatment of osteomyelitis. New technologies and fundamental researches in medicine: Proceedings of Second Russian conference devoted to 60th anniversary of Chelyabinsk State Medical Academy. Chelyabinsk: ChelGMA, 2002: 90–9. [In Russ.].
4. Noskov N.V., Abushkin I.A., Kotlyarov A.N. et al. High-level laser light in the treatment of degenerative-dystrophic bone diseases in children. *Vestnik JuUrGU. Serija «Obrazovanie, zdavooхранение, fizicheskaja kul'tura»*. 2013; 13 (1): 132–135. [In Russ.].
5. Hotim O.A., Anosov V.S., Sychevskij L.Z. Lasers in medicine: potentials for their application in traumatology and orthopedics. *Zhurnal Grodnenskogo gosudarstvennogo medicinskogo universiteta*. 2018; 16 (6): 654–659. [In Russ.].
6. Fekrazad R. et al. Pyogenic granuloma: surgical treatment with Er: YAG laser. *Journal of Lasers Medical Sciences*. 2014; 5 (4): 199–205.
7. He W.L. et al. A systematic review and meta-analysis on the efficacy of low-level laser therapy in the management of complication after mandibular third molar surgery. *Journal of Lasers Medical Sciences*. 2015; 30 (6): 1779–1788. doi:10.1007/s10103-014-1634-0

Конфликт интересов

Авторы заявили об отсутствии конфликта интересов.

Conflict of interest

The authors declare no conflict of interest.

Соответствие нормам этики

Авторы подтверждают, что соблюдены права людей, принимавших участие в исследовании, включая получение информированного согласия в тех случаях, когда оно необходимо, и правила обращения с животными в случаях их использования в работе.

Compliance with ethical principles

The Authors confirm that respect the rights of the people participated in the study, including obtaining informed consent when it is necessary and the rules of treatment of animals when they are used in the study.

Сведения об авторах

Снетков Андрей Игоревич – доктор медицинских наук, профессор, заведующий отделением детской костной патологии и подростковой ортопедии (11-е отделение) ФГБУ «НМИЦ ТО имени Н.Н. Приорова» Минздрава России, Москва, Россия; e-mail: cito11@hotmail.ru; ORCID: 0000-0002-2435-6920.

Груздев Николай Юрьевич – генеральный директор медико-технического центра «АЗОР» г. Москва, Россия; e-mail: ngru@mail.ru; ORCID: 0000-0003-3218-6762.

Батраков Сергей Юрьевич – кандидат медицинских наук, врач травматолог-ортопед отделения детской костной патологии и подростковой ортопедии (11-е отделение) ФГБУ «НМИЦ ТО имени Н.Н. Приорова» Минздрава России, Москва, Россия; e-mail: cito11@hotmail.ru; ORCID: 0000-0002-8232-6746.

Акиншина Александра Дмитриевна – кандидат медицинских наук, врач травматолог-ортопед отделения детской костной патологии и подростковой ортопедии (11-е отделение) ФГБУ «НМИЦ ТО имени Н.Н. Приорова» Минздрава России, Москва, Россия; e-mail: cito11otd@gmail.com; ORCID: 0000-0002-7319-5350.

Дан Иван Манвелович – врач травматолог-ортопед отделения детской костной патологии и подростковой ортопедии (11-е отделение) ФГБУ «НМИЦ ТО имени Н.Н. Приорова»; e-mail: cito11@hotmail.ru; ORCID: 0000-0001-7508-6185.

Information about authors

Snetkov Andrei – MD, PhD, professor, head of division of pediatric bone pathology and adolescent orthopedics in N.N. Priorov National Medical Research Center

of Traumatology and Orthopedics, Moscow, Russia; e-mail: cito11@hotmail.ru; ORCID: 0000-0002-2435-6920.

Gruzdev Nikolai – Director General of medical and technical center «AZOR», Moscow, Russia; e-mail: ngru@mail.ru; ORCID: 0000-0003-3218-6762.

Batnikov Sergei – MD, PhD, orthopaedist and traumatologist of division of pediatric bone pathology and adolescent orthopedics in N.N. Priorov National Medical Research Center of Traumatology and Orthopedics, Moscow, Russia; e-mail: cito11@hotmail.ru; ORCID: 0000-0002-8232-6746.

Akinshina Aleksandra – MD, PhD, orthopaedist and traumatologist in division of pediatric bone pathology and adolescent orthopedics in N.N. Priorov National Medical Research Center of Traumatology and Orthopedics, Moscow, Russia; e-mail: cito11otd@gmail.com; ORCID: 0000-0002-7319-5350.

Dan Ivan – MD, orthopaedist and traumatologist in division of pediatric bone pathology and adolescent orthopedics in N.N. Priorov National Medical Research Center of Traumatology and Orthopedics, Moscow, Russia; e-mail: cito11@hotmail.ru; ORCID: 0000-0001-7508-6185.